AUS DER KGL. MEDIZINISCHEN UNIVERSITÄTSKLINIK ZU MARBURG
(DIREKTOR: GEH.-RAT PROF. DR. MATTHES)

ÜBER LEUKOCYTENBEFUNDE BEI MILIARTUBERKULOSE UND IHRE DIAGNOSTISCHE BEDEUTUNG.

INAUGURAL-DISSERTATION

ZUR ERLANGUNG DER DOKTORWÜRDE
IN DER MEDIZIN, CHIRURGIE UND GEBURTSHILFE

DER HOHEN MEDIZINISCHEN FAKULTÄT
DER UNIVERSITÄT MARBURG

VORGELEGT VON

PAULA WACK
MEDIZINALPRAKTIKANTIN DER MEDIZINISCHEN KLINIK.

ACAD. UGD.BAT BIBL.

MARBURG
1914.

AUS DER KGL. MEDIZINISCHEN UNIVERSITÄTSKLINIK ZU MARBURG
(DIREKTOR: GEH.-RAT PROF. DR. MATTHES)

ÜBER LEUKOCYTENBEFUNDE BEI MILIARTUBERKULOSE UND IHRE DIAGNOSTISCHE BEDEUTUNG.

INAUGURAL-DISSERTATION

ZUR ERLANGUNG DER DOKTORWÜRDE
IN DER MEDIZIN, CHIRURGIE UND GEBURTSHILFE

ACAD.
LUGD. BAT.
BIBL.

DER HOHEN MEDIZINISCHEN FAKULTÄT
DER UNIVERSITÄT MARBURG

VORGELEGT VON

PAULA WACK
MEDIZINALPRAKTIKANTIN DER MEDIZINISCHEN KLINIK.

MARBURG
1914.

Angenommen von der medizinischen Fakultät
der Universität Marburg
am 9. Mai 1914.

Referent: Herr Geh.-Rat Prof. Dr. Matthes.

Meinen Eltern.

Über das Verhalten der weißen Blutelemente bei den verschiedenen Verlaufsstadien tuberkulöser Erkrankungen liegen eine Reihe von Untersuchungen vor. Insbesondere über das prozentuale Verhältnis der beiden Hauptformen der Leukocyten — Polynucleäre und Lymphocyten — sind in diagnostischer und prognostischer Beziehung wertvolle Resultate in größerem Umfang von Steffen veröffentlicht. Nicht berücksichtigt ist bei den von Steffen publizierten Untersuchungen eine Form der Tuberkulose deren Erkennung bei der Unbestimmtheit ihrer klinischen Symptome häufig große Schwierigkeiten macht, nämlich die akute Miliartuberkulose. Es wäre daher sehr zu begrüßen, wenn die Untersuchung des Leukocytenbildes gerade dieser Form für die Abgrenzung dieses Krankheitsbildes verwertbare Ergebnisse liefern sollte. Dies scheint in der Tat der Fall zu sein.

Einige frühere Untersucher sprachen als das Charakteristische des Leukocytenbefundes der Miliartuberkulose das Vorhandensein einer Leukopenie an. Naegeli gibt nach eigenen und von Arneth, Cabot u. a. veröffentlichten Untersuchungen an, daß die Miliartuberkulose normale oder verminderte Leukocytenwerte zeigt und sieht wegen der vielfach bei dieser Erkrankung konstatierten bedeutenden Leukopenie in der Abnahme der weißen Blutkörperchen in der Differentialdiagnose zwischen Typhus und Miliartuberkulose keineswegs ein Argument für Typhus.

In mehreren Fällen seines Kölner Materials fand Matthes bei Miliartuberkulose eine bedeutende relative Vermehrung der Polynucleären bei schwankenden Gesamtleukocytenwerten. Die

Herabsetzung der Lymphocytenzahlen ging dabei bis auf 3—4 % der weißen Blutzellen.

Auf Anregung von Matthes untersuchte ich auch an der hiesigen Klinik das Leukocytenbild bei allen Patienten, die im Laufe des letzten Jahres an Miliartuberkulose erkrankt waren oder bei denen die Diagnose Miliartuberkulose in Frage stand. Im folgenden bringe ich die Resultate dieser Untersuchungen. Die Diagnose der hiesigen Fälle wurde nicht nur durch den klinischen Verlauf, sondern meist auch durch die Sektion oder durch den Röntgenbefund gesichert.

Der Beurteilung der Zählresultate sind die Ehrlich'schen Normalwerte zugrunde gelegt, wonach bei einer Gesamtleukocytenzahl von 5000 bis 8000 im Kubikmillimeter für die Polynucleären ca. 70%, für die Lymphocyten 25%, für die großen Mononucleären und die Übergangsformen 2—5% im Durchschnitt angenommen werden. Die Blutentnahmen wurden immer zur gleichen Tageszeit — zwischen 11 und 12 Uhr vormittags — vorgenommen. Gezählt wurde mit der Thoma-Zeiß'schen, in den letzten Fällen mit der Bürker'schen Zählkammer. Die Ausstriche wurden nach Giemsa gefärbt.

Fall I.

Fräulein Elisabeth B. 59 Jahre. Auf diesen Fall soll besonders eingegangen werden, da die Patientin gleich zu Beginn der klinischen Erscheinungen zur Aufnahme in die hiesige Klinik kam und die Leukocytenbefunde während des ganzen Krankheitsverlaufs beobachtet werden konnten.

Auszug aus der Krankengeschichte:

Die Patientin kam am 22. Mai 1913 zur Aufnahme mit allgemeiner Abgeschlagenheit und Appetitlosigkeit. Die Familienanamnese ergab keine Anhaltspunkte für Tuberkulose. Im Alter von 10 Jahren hatte die Patientin Lungen- und Rippenfellentzündung.

Status am Tag der Aufnahme: Kleine Patientin von mäßigem Ernährungszustand und guter Gesichtsfarbe. Der Thorax ist schmal gebaut und bleibt rechts bei der Atmung deutlich zurück. Die rechte Spitzengegend ist stark eingesunken, die Lungengrenzen sind gut verschieblich. Klopfschall rechts hinten oben bis Proc. spin. V. verkürzt, desgleichen vorn über der rechten Spitze über und unter dem Schlüsselbein. Das Atemgeräusch ist rechts hinten oben unbestimmt, aber frei von katarrhalischen Erscheinungen. Abgesehen von den unteren Lungenpartien, wo bei den ersten Atemzügen ein feines Entfaltungsknistern zu hören ist, nichts Pathologisches. Puls 110, kräftig, regulär. Temperatur (axillar gemessen) 38,2. Abdomen aufgetrieben, weich, nicht druckempfindlich. Leber- und Milzdämpfung nicht vergrößert. Es besteht geringer Hustenreiz. Harn o. B. Im Sputum keine Tuberkelbazillen. Eine bestimmte Diagnose kann zunächst nicht gestellt werden. Die Temperatur hält sich in den nächsten Tagen zwischen 36,5 und 38,0 mit Tagesremissionen von 1 Grad und darüber. Nach ca. 10 Tagen Ansteigen der Temperatur auf 39 Grad früh und abends. Dabei euphorische Stimmung. Die

genaueste Untersuchung ergibt nur geringe katarrhalische Erscheinungen des linken unteren Lungenlappens, die auch nach mehreren Atemzügen bestehen bleiben. Cystitis wird auf Grund genauester Harnuntersuchung ausgeschlossen. Diazo und Widal sind negativ. Keine Milzschwellung. Leukocytengesamtzahl 5800.

6. Juni. Andauernd hohes Fieber mit Tagesremissionen von $^1/_2$ Grad. Pulsfrequenz 110. Die Röntgenaufnahme zeigt die für Miliartuberkulose charakteristischen feinen punktförmigen Schatten. Der weitere klinische Verlauf bietet keine Besonderheiten. Nach ca. 7 wöchentlichem Krankenlager kam die Patientin am 14. Juli 1913 zum Exitus. Die Sektion ergab die pathologisch-anatomische Diagnose: Tuberkulöse Meningitis, Miliartuberkulose der Lungen, Nieren, Milz, narbige Herde in beiden Lungenspitzen, multiple Intimatuberkel in der Aorta.

Es liegen aus der Zeit vom 22. Mai bis zum 14. Juli im ganzen 21 Blutuntersuchungen vor. Aus der nebenstehenden Kurve sind die Resultate derselben ersichtlich.

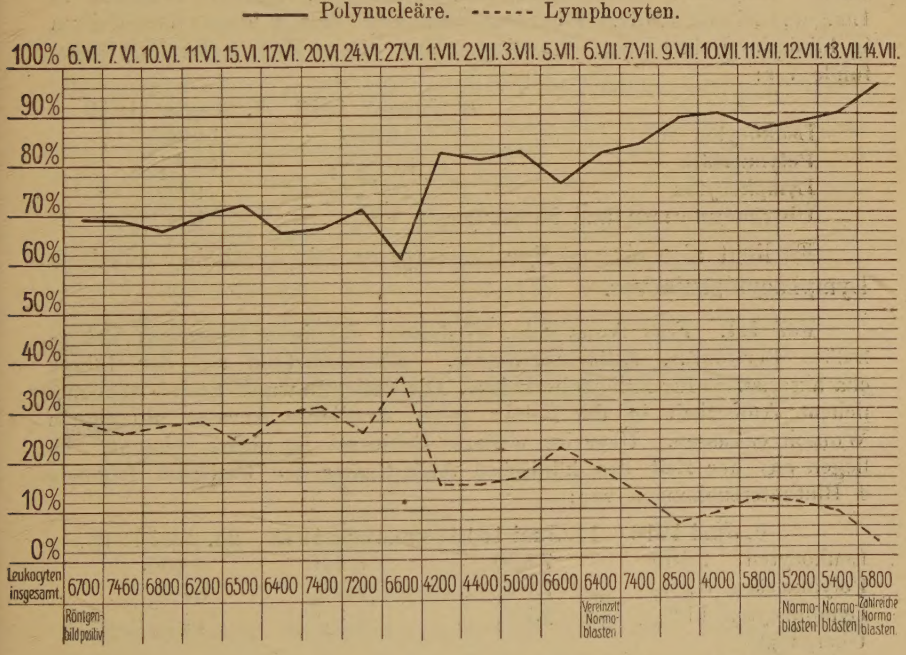

Zur Zeit, da die klinische Diagnose durch den Röntgenbefund schon sichergestellt ist, zeigt das Leukocytenbild noch keine wesentliche Abweichung von der Norm. Es besteht in der Zeit vom 6. bis 27. Juni, bei normalen Gesamtleukocytenwerten eine ganz geringe Steigerung

der Lymphocytenzahlen. Erst 14 Tage ante exitum zeigt sich eine Änderung. Es tritt zunächst eine Leukopenie ein zugleich mit einer Verschiebung des prozentualen Verhältnisses zu Ungunsten der Lymphocyten. Von 4200 am 1. Juni steigt die Gesamtleukocytenzahl dann allmählich wieder an bis auf 8500 am 9. Juli, am 10. Juli erfolgt wiederum ein Abfall auf 4000, dann erfolgt ein erneutes leichtes Ansteigen auf 5800 am Tage des Exitus. Die niederen Lymphocytenwerte bleiben vom 1. Juli ab ziemlich konstant, sinken an einigen Tagen bis auf 9 und 7 % herab und betragen bei der letzten Zählung nur mehr 3 %. Im Ausstrichpräparat fällt bei den letzten Zählungen das Auftreten von Normoblasten auf, die sich besonders im letzten Präparat in sehr großer Menge finden.

Fall II. Frau Ida V., 28 Jahre. Klinische Diagnose: Miliartuberkulose mit vorwiegend meningealen Erscheinungen. Pathologisch-anatomische Diagnose: Tuberkulöse Basilarmeningitis, miliare Tuberkel in Lungen, Nieren, Milz. Die Patientin kam erst 4 Tage ante exitum in klinische Behandlung. Es liegen aus dieser Zeit 2 Leukocytenbefunde vor:

	6. August 1913	7. August 1913
Leukocyten	12 600	14 200
Polynucleäre	86 ½ %	86 ½ %
Lymphocyten	10 ½ %	9 %
Übergangsformen und Mononucleäre	3 %	4 ½ %

Es liegt also eine mäßige Leukocytose mit deutlicher relativer Lymphocytopenie vor.

Fall III. Frau Anna Sch., 37 Jahre. Klinische Diagnose: Tuberkulöse Peritonitis, Miliartuberkulose. Röntgenbefund auf der Lunge charakteristisch für Miliartuberkulose. Die Patientin wurde nach 3 wöchentlichem Aufenthalt in der Klinik gegen ärztliches Anraten auf eignen Wunsch entlassen. Über ihr weiteres Schicksal ist nichts bekannt. Es liegen aus der Zeit des klinischen Aufenthaltes der Patientin folgende 4 Blutuntersuchungen vor:

	3. Juni 1913	11. Juni 1913	20. Juni 1913	23. Juni 1913
Leukocyten	7 400	7 600	5 200	4 400
Polynucleäre	81 %	75 %	90 %	84 ½ %
Lymphocyten	11 %	25 %	8 ½ %	14 ½ %
Übergangsformen und Mononucleäre	8 %		1 ½ %	1 %

Die beiden letzten Zählungen stammen aus der Zeit der klinischen Manifestation der Miliartuberkulose. Am 21. Juni 1913, also am Tage zwischen der 3. und 4. Blutuntersuchung war die

miliare Aussaat von Tuberkeln in der Lunge bei der Röntgenplatte festgestellt worden. Zu dieser Zeit zeigt das Blutbild ziemlich niedere Gesamtleukocytenwerte mit relativer Vermehrung der Polynucleären.

Fall IV. Fräulein Elise B., 52 Jahre. Klinische Diagnose: Tuberkulose der Lunge und der Nieren, Miliartuberkulose. Die Autopsie ergab chronisch verallgemeinerte Tuberkulose, Miliartuberkulose der Lunge, käsige Herde und Kavernen in Lunge und Nieren. Diese Patientin war die letzten 14 Tage vor dem Exitus in klinischer Behandlung. Es liegt eine Blutuntersuchung vor, die 6 Tage nach der Feststellung der miliaren Aussaat von Tuberkeln in der Lunge durch die Röntgenphotographie gemacht wurde. Sie ergab folgenden Leukcoytenbefund:

Leukocyten	9300
Polynucleäre	83 1/2 %
Lymphocyten	10 1/2 %
Übergangsformen	6 %

Die hier vorliegende Vermehrung der Polynucleären bei normaler Gesamtleukocytenzahl kann ebensogut auf die fortgeschrittene Allgemeintuberkulose als auf die Miliartuberkulose bezogen werden

Fall V. Heinrich A., 23 Jahre. Klinische Diagnose: Meningitis. tuberculosa, Miliartuberkulose. Der Patient war seit längerer Zeit an Kopfschmerzen erkrankt. Er wurde bewußtlos in die Klinik gebracht, wo er nach 4 Tagen starb ohne das Bewußtsein wieder erlangt zu haben. Das Spinalpunktat ergab massenhaft Lymphocyten, nur vereinzelte Polynucleäre. Tuberkelbazillen konnten nicht nachgewiesen werden. Sektionsbefund: Leptomeningitis tuberculosa basalis, disseminierte Tuberkulose beider Lungen, der rechten Pleurahöhle, des Herzbeutels, des Bauchfells, des Netzes, der Darmserosa, der Milz, der Leber. Infiltrierende Tuberkulose des rechten Mittellappens der Lunge, tuberkulöse Herde in der Nierenrinde, in der Leber, ausgedehnte verkäsende Tuberkulose der Prostata.

Leukocytenbefund:

Leukocyten	5600
Polynucleäre	88 %
Lymphocyten	10 %
Mononucleäre und Übergangsformen	2 %

Bei normaler Gesamtleukocytenzahl liegt hier wiederum eine relative Vermehrung der Polynucleären vor.

Fall VI. Kind O., 7 Jahre. Klinische Diagnose: Miliartuberkulose der Lunge, tuberkulöse Meningitis. Die klinische Behandlung erstreckte sich auf die letzten 17 Tage der Erkrankung. Im Vordergrund des Krankheitsbildes standen meningitische Erscheinungen. Das Röntgenbild der Lunge ergab disseminierte punktförmige Schatten, außerdem Bron-

chialdrüsenschatten. Bei der Autopsie fanden sich miliare Knötchen in fast allen Organen, in der Lunge außer kleineren und größeren Knötchen pneumonische Infiltrate im rechten Unterlappen. Der Leukocytenbefund vom dritten Tag der klinischen Behandlung war folgender:

Polynucleäre	86 %
Lymphocyten	13 %
Übergangsformen und Mononucleäre	1 %

Auch dieses Blutbild zeigt also deutliche relative Vermehrung der Polynucleären.

Fall VII. Martin Sch., 19 Jahre. Klinische Diagnose: Miliartuberkulose. Der Patient kam nach ca. 3 wöchentlicher Erkrankung mit Müdigkeit, Kopf- und Nackenschmerzen und Klagen über schlechtes Sehen zur Aufnahme. Mäßige Temperatursteigerung, Pulsfrequenz 120. Lungenbefund negativ. Roseolen auf dem Leib, Ileocöcalgurren. Röntgenplatte suspect auf miliare Aussaat von Tuberkeln in der Lunge. Im Augenhintergrund längs der Gefäße miliare Knötchen. Es bestand Nackensteifigkeit, die in den nächsten Tagen zunahm. Kernig positiv. Im Spinalpunktat zahlreiche Tuberkelbazillen im Fibrinnetz. Nach 10tägigem Aufenthalt in der Klinik Exitus. Pathologisch-anatomische Diagnose: Tuberkulöse Basilarmeningitis, Miliartuberkulose der Lunge, der Milz, der Nieren, der Leber, der Schilddrüse.

Es liegen die folgenden Blutuntersuchungen vor:

	19. März 1914	22. März 1914	23. März 1914	24. März 1914
Leukocyten	5 500	7 600	4 800	7 800
Polynucleäre	70 %	84 %	75 ½ %	89 %
Lymphocyten	22 %	12 %	21 %	8 ½ %
Übergangsformen und Mononucleäre	8 %	4 %	3 %	2 ½ %

	25. März 1914	26. März 1914	28. März 1914
Leukocyten	6 400	9 600	10 200
Polynucleäre	88 ½ %	92 %	94 ½ %
Lymphocyten	8 ½ %	3 ½ %	3 ½ %
Übergangsformen Mononucleäre	2 ½ %	4 ½ %	2 ½ %

Diese Blutbefunde zeigen innerhalb physiologischer Grenzen schwankende Leukocytenwerte mit zunehmender relativer Lymphocytopenie.

Fall VIII. Anna G., 7 Jahre. Klinische Diagnose: Lungentuberkulose. Diese Patientin wurde im Oktober 1912 eingeliefert mit Krankheitserscheinungen, die differentialdiagnostisch Miliartuberkulose in Frage treten ließen. Es bestand hohes Fieber mit geringen katarrhalischen Erscheinungen von seiten der Lunge. Das Röntgenbild zeigte zirkumskripte Herde in der Gegend des Hilus beiderseits. Es entwickelte sich im Laufe der nächsten Monate eine Phthise, der die Patientin im Januar 1914 erlag. Die Sektion ergab eine ausgedehnte Tuberkulose der Lunge.

Übersicht der untersuchten Fälle.

	Bestätigung der klinischen Diagnose durch				
	Klinische Diagnose	Röntgenbefund	Augenspiegelbefund	Sektionsbefund	Leukocytenbefund
Fall I	Miliartuberkulose	Ja	—	Ja	Lymphocytopenie mit schwankenden Gesamtleukocytenwerten
Fall II	Miliartuberkulose, tuberkulöse Meningitis	Ja	—	Ja	Relative Lymphocytopenie bei mäßiger Leukocytose
Fall III	Tuberkulöse Peritonitis Miliartuberkulose	Ja	—	Keine Sektion	Relative Lymphocytopenie bei leicht verminderten Gesamtleukocytenwerten
Fall IV	Tuberkulose der Lunge und der Niere. Miliartuberkulose	Ja	—	Ja	Relative Lymphocytopenie bei normaler Gesamtleukocytenzahl
Fall V	Miliartuberkulose Tuberkulöse Meningitis	—	—	Ja	Relative Lymphocytopenie bei normaler Gesamtleukocytenzahl
Fall VI	Miliartuberkulose Tuberkulöse Meningitis	Ja	—	Ja	Relative Lymphocytopenie
Fall VII	Miliartuberkulose Tuberkulöse Meningitis	Zweifelhaft	Ja	Ja	Relative Lymphocytopenie bei schwankenden Gesamtleukocytenwerten
Fall VIII	Beginnende Lungentuberkulose	Ja	—	Ja	Relative Lymphocytose
Fall IX	Influenza mit Meningismus	—	—	—	Relative Lymphocytose

Es liegen aus der Zeit des Beginns der klinischen Erscheinungen 2 Blutuntersuchungen vor, die folgenden Leukocytenbefund ergeben:

	12. Oktober 1912	25. Oktober 1912
Leukocyten	10400	7000
Polynucleäre	46 %	45 %
Lymphocyten	54 %	50,4 %
Übergangsformen und Mononucleäre		3,6 %

Dieser Befund mit leichter Erhöhung der Gesamtleukocytenwerte und mit deutlicher Lymphocytose würde dem von Steffen bei leichteren Formen von Tuberkulose gefundenen entsprechen.

Fall IX. Kind v. d. R., 10 Jahre, Deutschhausklinik. Klinische Diagnose: Influenza mit Meningismus. Dieser Patient wurde nach ca. einwöchentlicher Erkrankung, die mit Erbrechen begann und mit Kopfschmerzen und schwerer Abgeschlagenheit verlief, in die Klinik eingeliefert. Es bestand leichte Nackensteifigkeit, mäßige Temperatursteigerung und deutliche Pulsverlangsamung (52). Der Leib war eingesunken. Die Röntgenplatte der Lunge zeigte links einen größeren kompakten Schatten. Reizerscheinungen von seiten des Respirationstraktus waren nicht vorhanden. Das Spinalpunktat ergab unter hohem Druck stehende klare eiweißhaltige Flüssigkeit, die auch Lymphocyten enthielt. Erbliche Belastung mit Tuberkulose bestand nicht. Dagegen wurde in Erfahrung gebracht, daß eine Erzieherin, die stark hustete und viel Auswurf hatte, im Hause war und sich viel mit dem Kinde beschäftigte. Es wurde daher an die Möglichkeit einer tuberkulösen Meningitis gedacht. Der Fall ging indessen innerhalb weniger Tage in Heilung über. Der Leukocytenbefund ergab folgende Zahlen:

Leukocyten	6300
Polynucleäre	49 $^1/_2$ %
Lymphocyten	42 $^1/_2$ %
Mononucleäre und Übergangsformen	8 %

Es liegt also bei normaler Gesamtleukocytenzahl eine deutliche Lymphocytose vor.

Die Übersicht über die untersuchten Fälle ergibt folgende Resultate:

In den 7 Fällen von Miliartuberkulose fand sich regelmäßig das Verhältnis zwischen polymorphkernigen Leukocyten und Lymphocyten zu Ungunsten der letzteren verschoben. Es besteht also eine relative Lymphocytopenie bez. relative Polynucleose.

Die Untersuchungen Steffen's über das Verhalten der weißen Blutkörperchen bei der Tuberkulose hatten ergeben, daß bei günstiger Prognose Lungentuberkulosen eine relative Lymphocytose zeigen.

Bei ungünstiger Prognose und fortschreitendem Verlauf dagegen werden auch bei Lungentuberkulosen die Zahlen für die Lymphocyten geringer gefunden. Steffen betrachtet die Vermehrung der Polynucleären als Ausdruck sekundärer Entzündungserscheinungen: solange es sich um reine Tuberkelbildung handle, träte nur eine Vermehrung der Lymphocyten auf, da es nicht leukocytäre, sondern lymphoide Elemente seien, die sich neben den Epithelial- und Riesenzellen an der Bildung der Tuberkel beteiligten und diese pathologisch-anatomischen Verhältnisse auch im Blutbild zum Ausdruck kämen. Der Befund bei Miliartuberkulose, bei der es sich doch um reine Tuberkelbildung und nicht um Sekundärinfektion handelt, zeigt aber, daß auch der Tuberkelbacillus allein die Lymphocytopenie bedingen kann.

Im Anfangsstadium der Miliartuberkulose ist die relative Vermehrung der Polynucleären anscheinend nicht vorhanden. Bei den fortlaufenden Zählungen in Fall I trat sie erst 14 Tage ante exitum auf, bei Fall VII war sie deutlich und konstant erst in den letzten 5 Tagen, während die Diagnose im ersteren Fall auf Grund des Röntgenbefundes, im letzteren Fall auf Grund des Augenspiegelbefundes schon früher gestellt werden konnte. Immerhin ist der Befund, da er einfach zu erheben ist, klinisch bei unsicherer Diagnose wichtig. In den Fällen VIII und IX, bei denen Miliartuberkulose differentialdiagnostisch in Frage stand, fand sich die Lymphocytopenie beispielsweise nicht. Der Befund einer deutlichen Lymphocytose, wie er in diesen Fällen vorlag, spricht nach unseren Untersuchungen absolut gegen Miliartuberkulose.

Fortlaufende Zählungen ergaben, daß eine Verminderung der Gesamtleukocytenzahl auf Werte bis zu 4000 vorübergehend auftrat (Fall I). Bei Fall I und VII zeigt sich ein starkes Schwanken der Leukocytenzahlen, dessen Vorkommen Matthes auch früher schon beobachtet hat.

Was die differentialdiagnostische Bedeutung dieser Ergebnisse betrifft, so ergibt ein Vergleich mit den Blutbildern, die von anderen fieberhaften differentialdiagnostisch hauptsächlich in Frage kommenden Erkrankungen bekannt sind, folgendes:

Beim Abdominaltyphus besteht nach Naegeli im Anfangsstadium leichte Leukocytose. Von der Mitte des 1. Stadiums bis zum 3. Stadium findet sich eine Leukopenie von 2000—4000 Leuko-

cyten, bei schweren Fällen sinken die Werte bis auf 1000 und darunter. Die Lymphocyten, die anfangs an der Abnahme des Gesamtleukocytenbildes teilnehmen, pflegen gegen Ende des 2. Stadiums rasch zu steigen, so daß der Lymphocytenwert denjenigen der Polymorphkernigen übertrifft (Typhuskreuzung der Kurven).

Von der Mitte des 1. Stadiums ab würde sich also der Typhus der Miliartuberkulose gegenüber durch die starke Leukopenie auszeichnen, die bei der Miliartuberkulose nur vorübergehend vorkommt, zumal in den Anfangsstadien zu fehlen pflegt und nie so niedere Werte zu erreichen scheint. Gegen eine Miliartuberkulose im vorgeschrittenen Stadium, wo wie beim Typhus eine Leukopenie vorkommen kann, spricht die starke relative Lymphocytose gegenüber der bei Miliartuberkulose vorhandenen Lymphocytopenie.

Bei der Sepsis besteht in der großen Mehrzahl der Fälle starke Leukocytose. Die mit Leukopenie einhergehenden seltenen und schweren Fälle zeigen gegenüber dem Blutbild der Miliartuberkulose keine charakteristischen Unterschiede, da auch bei der Sepsis eine relative Vermehrung der Polynucleären vorhanden zu sein pflegt. Ebensowenig spricht das Vorkommen von Normoblasten für oder gegen Miliartuberkulose, da diese bei beiden Erkrankungen beobachtet worden ist.

Bei der eitrigen Meningitis und Genickstarre wird nach Naegeli in Analogie zu allen purulenten Affektionen eine starke neutrophile Leukocytose angetroffen. Cabot fand Werte bis zu 51000. Schon in den von Matthes aus der Kölner Klinik veröffentlichten Fällen von Meningokokkenmeningitis waren die Gesamtleukocytenzahlen meist hohe, öfter über 20000, in einzelnen Fällen wurden niedrige Zahlen, 7000 – 10000 gefunden. In den von Rusca an der Berner Klinik hämatologisch untersuchten Fällen von epidemischer Meningitis nahmen die Lymphocyten prozentisch und absolut zu bei jeder Besserung, prozentisch und absolut ab bei jeder Verschlimmerung im Krankheitsverlauf. Demgegenüber finden sich nach Naegeli und anderen Untersuchern bei der tuberkulösen Meningitis, die als Teil- oder Begleiterscheinung der Miliartuberkulose ja öfters auftritt, teils normale, teils leicht bis mittelhochgradig gesteigerte Werte für die Gesamtleukocytenzahlen, wobei die Zunahme stets durch neutrophile Leukocyten bedingt ist. Auch unsere mit Basilarmeningitis kombinierten Fälle stimmen mit diesen Befunden überein. Die niedrigen Lymphocytenwerte sind hier entsprechend

der ungünstigen Prognose der Erkrankung konstant. Es würden also auch alle anderen Formen von Meningitis, soweit sie mit Lymphocytose einhergehen, durch den Blutbefund von der tuberkulösen Meningitis zu unterscheiden sein. Im Spinalpunktat ist die Bedeutung des prozentualen Verhältnisses der beiden Zellformen bezüglich ihrer diagnostischen Verwertung bekanntlich eine andere.

Die leichten akut febril verlaufenden Fälle von Lungentuberkulose, die häufig wie die Miliartuberkulose nur geringen Lokalbefund ergeben, zeichnen sich nach den Untersuchungen von Steffen durch eine deutliche Lymphocytose aus. Steffen fand durchweg bei diesen Fällen bei teils normalen, teils leicht reduzierten Neutrophilenzahlen eine Steigerung der Lymphocyten um das Doppelte.

Bei allen diesen Fällen dürfte freilich von einer einmaligen Blutuntersuchung eine Entscheidung selten zu erwarten sein. Doch kann eine öfter wiederholte Zählung zur Klärung des Krankheitsbildes wesentlich beitragen. Naegeli stellt sogar den Wert der fortlaufenden Leukocytenkontrolle als das feinere Reagens über die Puls- und Temperaturkurve.

Zum Schlusse sei ein bemerkenswerter Blutbefund erwähnt, den Roth in der Züricher Klinik bei einem Fall von Miliartuberkulose fand. Er handelte sich klinisch und hämatologisch um eine akute myeloische Leukämie. Die Sektion ergab eine subakute Miliartuberkulose. Auf Grund der Tatsache, daß jede neutrophile Leukocytose, wie sie nach Matthes auch bei Miliartuberkulose vorkommt, in schweren Fällen bei Erschöpfung der Knochenmarksfunktion zum Auftreten von Myelocyten resp. Myeloblasten führen kann, spricht Roth in diesem Fall die Miliartuberkulose als Ursache für das Krankheitsbild der akuten myeloischen Leukämie an. Auch Kast beschreibt einen Fall, wo „eine eigenartige Form der Lenkocytose“ die Diagnose myeloide Leukämie veranlaßt hatte (31% Myelocyten, 32% Neutrophile, 7,5% Eosinophile, 17% Lymphocyten, 10% Mastzellen, 2% Mononucleäre und Übergangsformen) und bei dem die Sektion — es handelte sich um ein 15 Monate altes Kind — eine alte Tuberkulose der Bronchialdrüsen und des linken Lungenoberlappens und miliare Aussaat von Tuberkeln in Leber, Milz und Nieren ergab, während das Knochenmark ohne Abweichung von der Norm gefunden wurde. Es sind noch mehrere ähnliche Fälle beschrieben. Abgesehen von ihrer Bedeutung für die Ätiologie der akuten myeloischen Leuk-

ämie ergibt sich aus diesen Fällen — falls sie richtig gedeutet sind — die Tatsache, daß eine Miliartuberkulose sich anscheinend auch unter dem Blutbild einer myeloischen Leukämie verbergen kann. Daß in einzelnen Fällen das Knochenmark sub finem vitae die Fähigkeit verliert, unreife Zellen von der Zirkulation zurückzuhalten und daß man daher kernhaltige Erythrocyten, Myelocyten und andere unreife Elemente in der Agone zum erstenmal auftreten sieht, erwähnt auch Naegeli. Es würde sich bei den zuletzt erwähnten Fällen wohl um eine durch die Schwere der Infektion bedingte frühzeitige Funktionsuntüchtigkeit des Knochenmarks handeln.

Herrn Geheimrat Matthes, auf dessen Anregung und unter dessen Leitung ich diese Arbeit anfertigte, sage ich an dieser Stelle aufrichtigen Dank.

Anmerkung während der Korrektur: Am 5. Juni 1914 kam an der hiesigen Klinik ein Fall zur Aufnahme, bei dem physikalische Erscheinungen und Röntgenplatte den Verdacht auf Miliartuberkulose dringend nahelegten. Uncharakteristisch war der äußerst foudroyante Verlauf — der Pat. war nur 1 Tag bettlägerig — und der Blutbefund, der mit einer Gesamtleukocytose von 24500 eher für Pneumonie sprach, während bei Miliartuberkulose in den bisher untersuchten Fällen — auch bei den mit Meningitis kombinierten Formen — auch nicht annähernd so hohe Werte erreicht wurden. Die Autopsie ergab über beide Lungen zerstreute, multiple kleine hämorrhagische pneumonische Herde. Die Einzelheiten des Falles — es handelte sich um einen 24jährigen Studenten — sollen demnächst zur Veröffentlichung kommen.

Literatur.

Kast, Med. Klinik Bd. 18. Ref. Münchener med. Wochenschr. 1902.
Matthes, Die Diagnose der Miliartuberkulose. Med. Klinik 1912.
Ders., Über Blutbefunde bei Miliartuberkulose. Vortrag, gehalten in der Sitzung der Gesellschaft zur Beförderung der gesamten Naturwissenschaften. Marburg, Januar 1914.
Ders., Über epidemische Meningitis. Med. Klinik 1908 Nr. 20.
Naegeli, Blutkrankheiten und Blutdiagnostik.
Roth, Über einen bemerkenswerten Blutbefund bei einem Fall von subakuter Miliartuberkulose. Zeitschr. f. klin. Med. Bd. 78.
Rusca, Das Blutbild der Meningitis cerebrospinalis epidemica und dessen diagnostische und prognostische Bedeutung. Deutsches Arch. f. klin. Med. Bd. 103.
Steffen, Über Blutbefunde bei Lungentuberkulose. Deutsches Arch. f. klin. Med. Bd. 98.

Lebenslauf.

Als Tochter des Weingutsbesitzers Fritz Wack und seiner Gattin Antonie, geb. Hammer, wurde ich, Paula Wack, katholischer Konfession, bayrischer Staatsangehörigkeit, am 16. November 1881 zu Edesheim in der Rheinpfalz geboren. Meine Schulbildung erhielt ich in der Volksschule meiner Heimat, in einer höheren Mädchenschule und im Internat des Ursulinenklosters Ahrweiler in der Rheinprovinz. Im Mai 1901 legte ich vor dem Kgl. Provinzialschulkollegium zu Koblenz in der Rheinprovinz das Examen für Lehrerinnen an mittleren und höheren Mädchenschulen ab. Das Reifezeugnis erlangte ich im Herbst 1908 am Kgl. Wittelsbacher Gymnasium zu München. Ich studierte Medizin in München, Kiel und Marburg. Das Physikum bestand ich im März 1911 zu Marburg, das medizinische Staatsexamen im März 1914 ebenda. Meine akademischen Lehrer waren in München: Baeyer, Graetz, Mollier, Rückert; in Kiel: Baum, Friedrich, Goebell, Heller, Hoppe-Seyler, Lüthge, Pfeiffer; in Marburg: Behring, Bielschowsky, Bonhoff, Bruns, Disse, Esch, Fries, Gasser, Gürber, Heydte, Hildebrandt, Hohmeier, Huerter, Jahrmärker, Koenig, Korschelt, Krauss, Kutscher, Lohmann, Matthes, Meyer, Müller, Ostmann, Rieländer, Schenk, M. B. Schmidt, Tuczek, Zangemeister, Zincke.

G. Pätz'sche Buchdruckerei
LIPPERT & Co. G. m. b. H.,
::: Naumburg a. d. S. :::